

GOBIERNO FEDERAL



SALUD

SEDENA

SEMAR

Guía de Referencia Rápida

Diagnóstico y Tratamiento de la Queratosis Actínica

GPC

Guía de Práctica Clínica

Catálogo maestro de guías de práctica clínica: **IMSS-525-11**

CONSEJO DE
SALUBRIDAD GENERAL



GUÍA DE REFERENCIA RÁPIDA

L56 Otros cambios agudos de la piel debidos a radiación ultravioleta
L57 Cambios de la piel debidos a exposición crónica a radiación no ionizante

GPC

Diagnóstico y Tratamiento de la Queratosis Actínica
ISBN en trámite

DEFINICIÓN

Las queratosis actínicas (QA): Lesiones intraepidérmicas premalignas de la piel causadas por la exposición excesiva a la radiación solar, representan áreas focales de proliferación y diferenciación anormal de los queratinocitos que lleva a un riesgo de progresión a carcinoma espinocelular (CEC).

FACTORES DE RIESGO

Los factores de riesgo de las queratosis actínicas son los mismos que para el cáncer de piel del tipo no melanoma, siendo los más reportados:

- Exposición crónica a rayos ultravioleta.
- Exposición a RUV en camas y/o cuartos de bronceado
- Edad avanzada (A mayor edad, mayor exposición total acumulada)
- Piel clara o blanca
- Tener el pelo rubio o pelirrojo u ojos claros.
- Actividades al aire libre con exposición al sol o quien reside en lugares con climas cálidos.
- Exposición a sustancias ionizantes o sustancias químicas como el arsénico
- Trastornos genéticos (Xeroderma pigmentoso, Síndrome de Bloom, S. Cockayne, albinismo)
- Pacientes inmunosuprimidos principalmente pacientes post-trasplantados.

La realización de una Historia clínica debe estar enfocada a contemplar la ocupación, tiempo de exposición al sol, antecedentes de quemaduras solares, actividades al aire libre, exposición a sustancias químicas como el arsénico:

Antecedente de alteraciones genéticas como:

- Xeroderma pigmentoso
- Síndrome de Bloom
- Síndrome de Cockayne
- Albinismo
- Pacientes inmunosuprimidos.

Es recomendable instruir a los pacientes el uso cotidiano de fotoprotector (FPS) de 30 aplicando éste 30 minutos antes de la salir de casa, y re-aplicarlo cada 3 hrs.

Además del uso de ropa de colores claros, mangas largas, sombrero de ala ancha y lentes oscuros en caso de estar en la playa, así como también es necesaria la revisión periódica con el dermatólogo para su seguimiento dos veces al año.

La aplicación del bloqueador solar dos veces al día durante 7 meses puede proteger contra el desarrollo de

QA.

En nuestro medio recomendamos en nuestra práctica profesional el uso del foto protector diariamente en forma indefinida.

DIAGNOSTICO

Manifestaciones clínicas:

Las queratosis actínicas son lesiones que inician en la piel expuesta al sol, como la piel cabelluda, (en personas calvas), cara, V del escote y extremidades superiores.

Clínicamente se manifiestan como lesiones eritematoescamosas, rugosas, más palpables que visibles. Su tamaño varía de 0.5 a 1 cm y, por lo general, son múltiples. Pueden ser eritematosas o hiperpigmentadas variando entre tonos amarillento, rojo, y café. Algunas son de aspecto macular y otras son más gruesas, probablemente dando lugar al cuerno cutáneo. Las lesiones aparecen en sitios de mayor exposición solar como la cara y el dorso de las manos. Pueden ser asintomáticas, aunque algunos pacientes experimentan prurito o sensación de quemazón. Existen diferentes tipos según su forma clínica: atrófica, queratósica o hipertrófica, verrugosa, pigmentada y liquenoide.

El diagnóstico es clínico, el estudio histopatológico está indicado en casos dudosos de sospecha de malignidad.

Ante la presencia de lesiones sugestivas de QA se debe de complementar su exploración a través de la palpación.

El diagnóstico diferencial debe hacerse con lesiones como lentigos solares, carcinoma espinocelular o basocelular y queratosis seborreicas.

PRUEBAS DIAGNOSTICAS

El abordaje diagnóstico de la QA son útiles los siguientes herramientas de diagnóstico:

Dermoscopia

Estudio Histopatológico

La utilidad de la Dermoscopia es la diferenciación entre lesiones melanocíticas y no melanocíticas tanto benignas como malignas.

Los puntos y los glóbulos negros o gris-pizarra alrededor de las aperturas foliculares, las estructuras anulares-granulares y las estructuras romboidales, son los hallazgos dermatoscópicos más comunes en las queratosis actínicas pigmentadas.

Todo médico Dermatólogo debe de contar con dermatoscopio como herramienta de diagnostico.

Biopsia

La confirmación histológica es necesaria para descartar datos de malignidad carcinoma espinocelular. En estos casos la biopsia puede ser en sacabocado o escisión con bisturí de acuerdo al tamaño de la lesión ó por rasurado.

La biopsia por rasurado esta indicada en manos expertas.

Reporte Histopatológico

A través de este estudio los hallazgos que nos ayudan a descartar la presencia del carcinoma espino celular

son:

Las células muestran pleomorfismo, y atipia de los núcleos que son grandes, irregulares e hiper cromáticos.
La dermis contiene un infiltrado inflamatorio crónico muy denso con predominio de células linfoides

TRATAMIENTO

La QA deben ser tratadas, debido al riesgo de evolucionar a carcinoma espinocelular.

El tratamiento puede ser tópico y con técnicas ablativas individualizando cada caso en particular ya que pueden ser múltiples formando parte del fotodaño o únicas y tomando en cuenta la edad del paciente.

Las técnicas ablativas como la criocirugía, electrodesecación, curetaje, dermoabrasión, peelings, laser están indicadas.

Dentro del tratamiento tópico es recomendable el uso de: 5- fluorouracilo, imiquimod, gel de diclofenaco, Tretinoína crema, retinoides sistémicas, Ácido salicílico, Masoprocol crema.

Los objetivos del tratamiento son:

- Eliminar las lesiones clínicamente evidentes y las subclínicas.

- Prevenir la transformación de una QA a un CEC.

- Aumentar el intervalo entre sesiones de tratamiento.

- Favorecer una remisión a largo plazo.

El tratamiento debe ser individualizado de acuerdo a edad, sexo, fototipo de piel y condiciones generales del paciente.

Tratamiento tópico:

Criterios para tratamiento:

Pacientes con contraindicación para crioterapia y cirugía

Dentro del manejo tópico el 5- Fluorouracilo es el de primer elección; sin embargo por su efecto de necrosis epidérmica el imiquimod se puede utilizar con menos reacción, gel de diclofenaco, Tretinoína crema, retinoides sistémicos, Ácido salicílico Masoprocol crema.

5- Fluorouracilo

El 5- Fluorouracilo está recomendado de primera línea en pacientes con QA múltiples

La dosis recomendada en crema al 5% es dos veces al día durante 4 semanas.

La Sociedad Británica de dermatología recomienda el 5 Fluorouracilo en crema dos veces al día durante 6 semanas y con fines de remoción de la mayoría de la QA hasta 12 meses

El 5-fluouracilo en nuestro medio se recomienda una vez al día por 6 semanas por la noche, En nuestro País solo contamos con 5 FU crema al 5%.

Imiquimod

La efectividad del Imiquimod esta reportada en el Tratamiento de QA de un 57% a un 87.8%.

La dosis recomendada es crema al 5% una vez al día, dos o tres veces a la semana durante 16 semanas. Está indicado en la presentación crema a 5% como segunda opción terapéutica, la clave del Imiquimod es la 4140.

Diclofenaco

El diclofenaco en gel tiene una eficacia moderada con baja morbilidad en QA leve.

La dosis recomendada es dos veces al día por 90 días en su presentación de gel al 3%.

En nuestro País no se cuenta con la presentación recomendada del 3%, por lo que no es de aplicación en los centros especializado, solo se cuenta al 1%, tales concentraciones no son concentraciones queratolíticas solo antiinflamatorias.

Retinoides

La tretinoína crema ha sido estudiada a diferentes concentraciones. Bollag y Ott reportaron aclaramiento (desaparición parcial) de la lesión en 55% de pacientes tratados con tretinoína 0.3% vs 35% de pacientes con la misma respuesta al usar dosis de 0.1%. Misiewicz et al, estudiaron una comparación en la cara derecha/izquierda de tretinoína crema contra metilsulfona aretinoide observando reducción de las QA en la zona tratada con tretinoína de un 30.3% ($P < 0.01$) después de 16 semanas de tratamiento 2 veces al día. Esto refleja un potencial beneficio de las formulaciones de tretinoína disponibles. En un ensayo multicéntrico se observó reducción de QA faciales de 11.2 a 8.9% después de 6 meses de uso una vez por día, y una reducción del 47% después de 15 meses de tratamiento. Se recomienda como tratamiento de segunda línea combinada con otros tratamientos tópicos o en fase de mantenimiento, una vez que han remitido las lesiones en aplicación 1 vez al día por la noche, por lo menos 15 meses. Pueden emplearse concentraciones que van del 0.025% al 0.1%.

La ventaja de estos medicamentos es que son mejor tolerados en comparación con los medicamentos previos y su tiempo de aplicación es más prolongada.

Retinoides Sistémicos (acitretina metabolito activo de etretinato) La terapia sistémica puede ser considerada para pacientes de alto riesgo como desordenes heredados tales como xeroderma pigmentoso (reparación anormal de ADN inducida por UV), síndrome de carcinoma de células basales (anormalidad del gen supresor de tumores) o en pacientes con inmunosupresión crónica después de trasplante de órganos quienes tienen mayor riesgo de progresión de QA a carcinomas espinocelulares.

El masoprocol no se encuentra disponible en el país,

Terapia Fotodinamica (TFD)

La terapia fotodinámica es una modalidad de tratamiento que se basa en la aplicación de una sustancia fotosensibilizante y la iluminación posterior de la lesión con luz visible para producir moléculas de oxígeno activado que destruyan de forma selectiva las células diana. Ha sido aprobada en Europa para el tratamiento de la queratosis actínica y el carcinoma basocelular superficial y nodular, y recientemente también ha sido aprobado su uso en 22 países europeos para el tratamiento de la enfermedad de Bowen.

La mayoría de los autores recomiendan el uso de TFD en lesiones localizadas en cara y cuero cabelludo, también lo recomiendan después del curetaje.

La TFD representa una opción efectiva de tratamiento para la QA, particularmente para las lesiones múltiples localizadas en la cara y en la piel cabelluda. Es bien tolerada y no invasiva, ofrece buenos resultados cosméticos. No hay necesidad de anestesia. Existe un protocolo estandarizado y el equipo especializado está disponible en el mercado (por ejemplo, BLU-U), pero la iluminación también se puede lograr con varias otras fuentes de luz, incluyendo luz pulsada intensa y láser diodo.

La TFD es eficaz hasta en un 91% de la QA, en comparación con la crioterapia con un buen resultado cosmético, puede ser especialmente adecuado en QA superficial y confluentes, y cuando se encuentra en sitios de mala cicatrización, siendo una limitante su alto costo.

La mayoría de los autores recomiendan el uso de TFD en lesiones localizadas en cara y cuero cabelludo, también lo recomiendan después del curetaje.

Debido a que es un equipo altamente costoso y sus efectos secundarios son severos no se cuenta dentro de las Instituciones públicas y su principal indicación son cuando las queratosis actínicas forman parte de un foto daño severo.

Tratamiento Quirúrgico

No esta indicada la cirugía en el tratamiento de QA como tal. Solo se encuentran recomendadas: -

Criocirugía

Curetaje

Dermoabrasión, Peelings químicos y Láser.

Criocirugía

La criocirugía es una modalidad terapéutica efectiva en el tratamiento de lesiones solitarias o múltiples de QA.

El objetivo de la criocirugía es congelar un determinado volumen tisular (para maximizar la destrucción celular) en una región predefinida y provocar necrosis sin daño significativo del tejido sano periférico.

Las bases de la criocirugía son: "una rápida congelación, una lenta y completa descongelación, y repetición de los ciclos de congelación-descongelación".

La Criocirugía debe ser utilizada sin anestesia se recomienda en pacientes de cualquier edad o con antecedentes personales, que contraindicarían otros procedimientos quirúrgicos. La combinación de criocirugía más curetaje y aplicación de ácido tricloroacético es una buena opción para el tratamiento de las queratosis actínicas múltiples.

Curetaje :

El curetaje es ampliamente utilizado para el tratamiento de la QA hiperqueratósicas y se puede combinar con crioterapia o electrocoagulación. Más recientemente la electrocoagulación ha sido reemplazada por la radiofrecuencia.

Para lesiones especialmente hiperqueratósicas es aconsejable practicar curetaje de la QA antes de la crioterapia. No se requiere anestesia cuando es única para este método y asegura que el crecimiento de tejido nuevo ocurra en lugar de la lesión; sin embargo cuando son múltiples es necesaria la anestesia. Las desventajas son que esta terapia también destruye tejido "sano", esto puede ser doloroso, puede causar una reacción inflamatoria local, algunas veces resulta en cicatrices e hipopigmentación.

Dermoabrasión, Peelings químicos y Láser

La dermoabrasión, el laser y los peelings químicos tienen funciones similares con fines de exfoliación en la QA.

La Dermoabrasión, Peelings químicos y Láser están indicados en lesiones múltiples principalmente.

Láser:

Los sistemas laser cercanos al infrarrojo como el dióxido de carbono (CO₂) o los laser Erbio-YAG están indicados en casos de múltiples QA.

La indicación principal del laser radica en lesiones múltiples principalmente, sin embargo es un equipo costoso y tiene la gran ventaja de que los efectos secundarios son mínimos y bien tolerados, estando indicado principalmente en QA múltiples que formen parte del foto daño severo.

El láser de erbio YAG (7 to 28 J/cm²) resultan eficaces para las queratosis en cara y piel cabelluda, al igual que para la queilitis actínica, con ciclos cada 4 semanas, con fluencia dependiendo fototipo cutáneo.

En QA de piel cabelluda se recomienda la dermoabrasión, hasta en zonas extensas, con previa anestesia. Es recomendable el tratamiento con TCA al 35% como exfoliante químico.

Peeling

El peeling puede ser una alternativa útil para el tratamiento QA facial extensa. La eficacia de la descamación química depende del agente usado y su eficacia es de cerca del 75%; las tasas de recurrencia son de 25-35% en el transcurso de un año después de la terapia. Los efectos colaterales de la descamación química incluyen dolor, inflamación, alteraciones pigmentarias y el riesgo de cicatrices.

El peeling químico puede ser realizado con el uso:

Acido Salicílico

Ácido glicólico

Ácido retinoico

Ácido tricloacético (TCA)

Fenol (considerado altamente tóxico)

El TCA se puede combinar con ácido glicólico al 70% glicólico o con dermoabrasión manual.

La dermoabrasión facial permanece libre de QA en 1 año y la media para el desarrollo de QA fue 4.5 años.

SEGUIMIENTO

Los pacientes con QA tienen riesgo de progresión a carcinoma espinocelular. Los pacientes con QA que han sido tratados satisfactoriamente son predispuestos a desarrollar nuevas lesiones, por lo que se recomienda su seguimiento dos veces al año a lo largo de su vida y por el dermatólogo.

Durante las citas de seguimiento se recomienda a los pacientes el uso de fotoprotectores con factor de protección solar igual o mayor de 30 cada 3 hrs y el uso de un retinoide tópico por la noche.

Los pacientes y gente a su cargo deben ser educados respecto a los cambios que sugieren malignidad y buscar atención dermatológica.

Los pacientes a los que se confirme algún carcinoma deben de ser vigilados y tratados por el dermatólogo en forma PERMANENTE.

CRITERIOS DE REFERENCIA

De primer a segundo nivel (Dermatología)

Serán enviados al especialista en Dermatología aquellos pacientes con sospecha clínica de QA.

CRITERIOS DE CONTRA-REFERENCIA

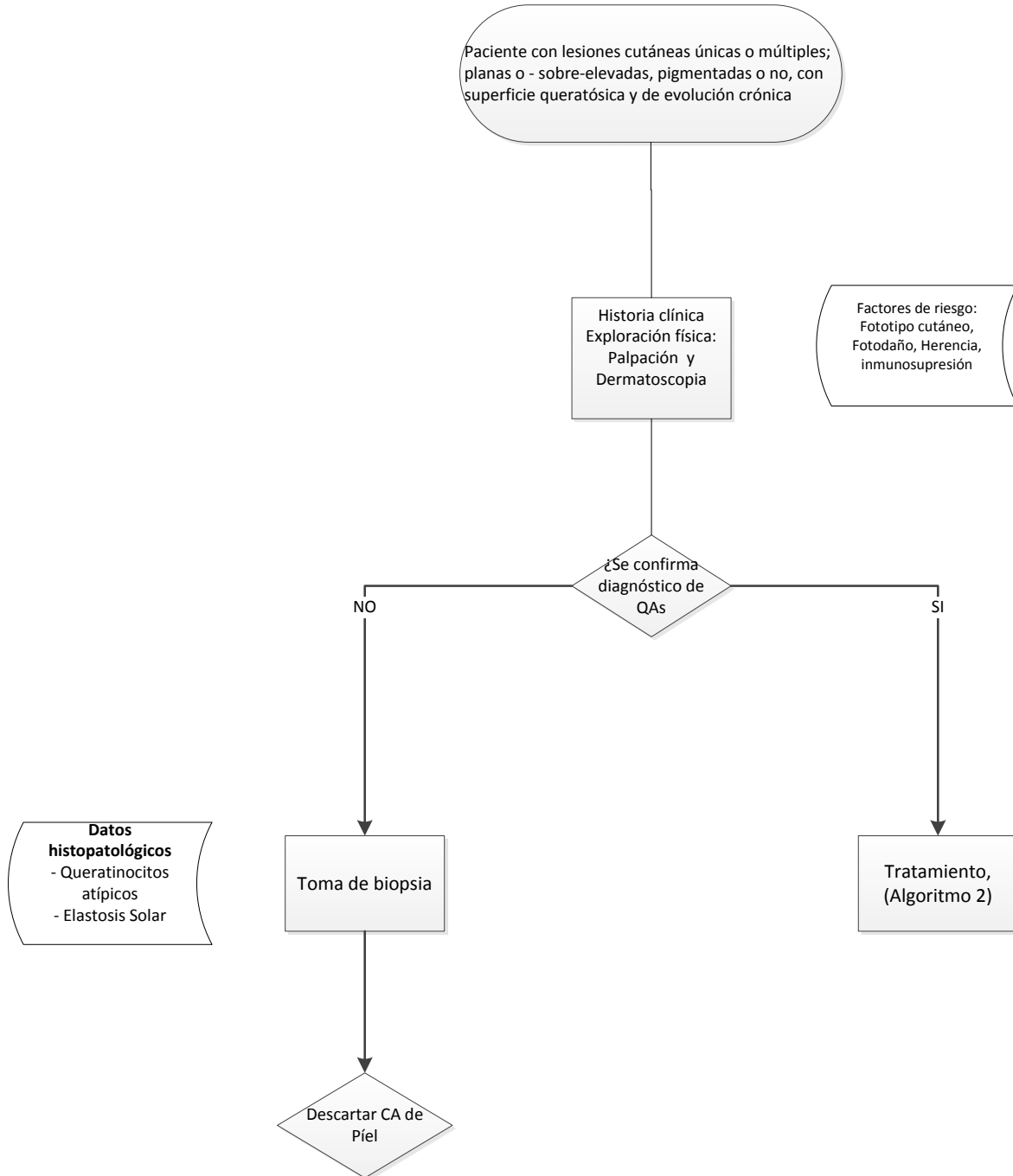
De dermatología a Unidad de Medicina Familiar

Serán contra-referidos aquellos pacientes que no se documentó el Diagnóstico clínico.

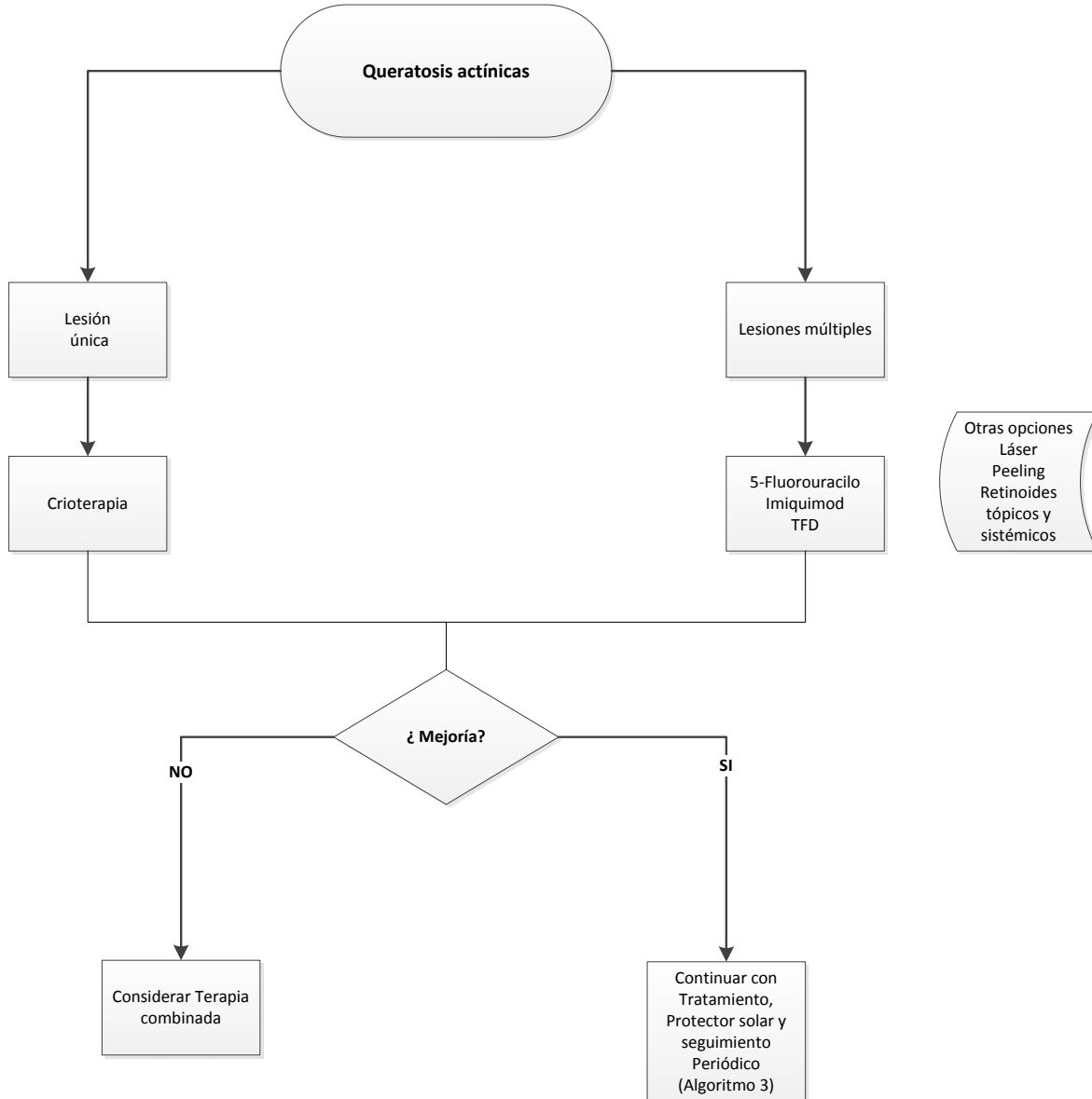
Pacientes diagnosticados con QA deben ser atendidos por el dermatólogo así como llevar su seguimiento

ALGORITMOS

ALGORITMO 1. DIAGNÓSTICO DE LAS QUERATOSIS ACTÍNICAS



ALGORITMO 2. TRATAMIENTO DE LAS QUERATOSIS ACTÍNICAS



ALGORITMO 3. SEGUIMIENTO DE LAS QUERATOSIS ACTÍNICAS

